



**LE TAUX  
D'OXYGENE DANS  
LE SANG, C'EST  
IMPORTANT !**

Pour fixer le taux d'incapacité permanente partielle (IPP), qui déterminera le montant de l'indemnisation, le médecin conseil de la caisse primaire évalue l'altération de la fonction respiratoire. Cette évaluation doit prendre en compte les résultats des explorations fonctionnelles respiratoires (EFR).

Elle repose d'abord sur la mesure des volumes pulmonaires. Ainsi, plus la capacité pulmonaire totale (CPT) est abaissée, plus le taux d'incapacité sera élevé.

La mesure des volumes lors des EFR est un indicateur important du handicap respiratoire, mais ce n'est pas le seul.

L'analyse des échanges gazeux (test de transfert de l'oxyde de carbone et gaz du sang) peut, elle aussi apporter des indications importantes.

Une fibrose pulmonaire ou pleurale peut perturber les échanges gazeux et abaisser le taux d'oxygène dans le sang.

La mesure de la PaO2 (pression partielle de l'oxygène dans le sang artériel), trop souvent négligée, peut révéler une altération importante, alors que les volumes mesurés sont « presque normaux ».

Avec du travail personnel et un peu d'habitude, même un non médecin peut s'en apercevoir.

Dr Lucien PRIVET

## MALADIES DUES A L'AMIANTE

# Comment évaluer le handicap respiratoire ?

Le taux d'oxygène dans le sang est un paramètre à prendre en compte, même si les volumes pulmonaires mesurés aux explorations fonctionnelles respiratoires sont dans les limites de la normale.

Joseph a 66 ans. Les moindres mouvements de la vie courante l'essoufflent : se laver, s'habiller, parler... Il a été exposé à l'amiante pendant 40 ans, comme maçon coffreur et polyvalent bâtiment. Il est atteint d'une pathologie pleurale non cancéreuse.

Agressée par les fibres d'amiante, la plèvre viscérale (qui enveloppe ses poumons), s'est épaissie au niveau du diaphragme.

Les zones d'épaississement très étendues, compriment le poumon, qui par endroits se tasse en formant des bandes parenchymateuses et se recroqueville, en prenant la forme d'atélectasies par enroulement.

### Des EFR « presque normales »

Il a passé des explorations fonctionnelles respiratoires (EFR). Elles révèlent une diminution modérée de la capacité pulmonaire totale (CPT), proche de 80 % de la valeur moyenne théorique, qui pourrait laisser penser qu'il a une fonction respiratoire « presque normale »...

La prise de médicaments pour améliorer sa respiration pourrait expliquer ce résultat.

### Un taux très bas d'oxygène dans le sang

Joseph bénéficie d'une oxygénothérapie au long cours avec un débit d'oxygène de 5 litres par minute 24 heures sur 24.

En analysant les gaz du sang, on voit qu'il est victime d'une hypoxémie importante avec une PaO2 de l'ordre de 55 mm Hg en moyenne.

Ces mesures sont faites sous oxygène, son état ne lui permettant plus d'interrompre l'oxygène au moins une demi-heure, pour avoir le taux de base, comme cela se fait habituellement.

### Son handicap respiratoire était sous-estimé

La caisse lui accorde un taux d'IPP de 20 %, sur l'avis du médecin conseil qui met l'essentiel des problèmes respiratoires sur le compte d'une BPCO (broncho-pneumopathie chronique obstructive) associée.

Joseph conteste ce taux. Il saisit le TCI (Tribunal du contentieux de l'incapacité). La cause principale de ce déficit d'oxygène dans le sang n'est pas due à la BPCO (qui reste modérée), mais à l'épaississement important de la plèvre viscérale, surtout au niveau du

## DÉFINITIONS

**CPT** : capacité pulmonaire totale

**PaO2** : pression partielle de l'oxygène dans le sang artériel.

**mm Hg** : millimètre de mercure (unité de mesure de la PaO2)

Les maladies non cancéreuses liées à l'amiante affectent principalement la CPT, mais également la PaO2.

On considère comme anormale une PaO2 égale ou inférieure à 70 mm Hg. Cette situation est appelée « hypoxémie ».

Les degrés de déficience fonctionnelle respiratoire sont indiqués dans le barème maladies professionnelles. Ainsi la catégorie « *insuffisance respiratoire chronique moyenne* » (taux d'IPP de 40 à 67%) est définie soit par une CPT comprise entre 50 et 60% de la valeur théorique, soit par une PaO2 comprise entre 70 et 60 mm Hg.

Ce barème est en ligne sur le site Internet de l'Ucanss :

[www.ucanss.fmc](http://www.ucanss.fmc)

diaphragme. Il a pour conséquence une mauvaise ventilation à la base des deux poumons.

### Une déficience respiratoire grave

Selon le barème Maladies professionnelles (§ 6.9.), Joseph entre dans la catégorie des « insuffisances respiratoires chroniques graves » : sa PaO2 est comprise entre 60 et 50 mm Hg. Son taux d'IPP doit donc se situer dans une fourchette de taux d'IPP de 67 à 100 %.

Le TCI diligente une expertise, comme il en a l'obligation. L'expert estime que la victime est

atteinte d'une déficience respiratoire grave, responsable de la quasi-totalité du handicap respiratoire.

Il estime le taux d'IPP globalement à 85 %, avec une IPP de 80 % à mettre sur le compte des lésions liées à l'amiante. Le Tribunal entérine l'avis de l'expert et attribue à Joseph un taux d'IPP de 80 %.

La caisse primaire de Sécurité sociale n'est pas contente de cette décision. Elle a fait appel devant la CNITAAT (Cour nationale de l'indemnisation et de la tarification de l'assurance des accidents du travail).

## COMMENTAIRES

L'efficacité du poumon s'apprécie par la quantité d'oxygène qui passe des alvéoles pulmonaires dans le sang.

Le transport de l'oxygène est assuré par l'hémoglobine des globules rouges à laquelle l'oxygène s'accroche.

La pression que l'oxygène exerce dans le sang (mesurée par la PaO2) est déterminante pour cet accrochage.

La mesure de la PaO2 nécessite une prise de sang artérielle. Elle est hautement conseillée pour l'évaluation du taux d'IPP.

Avec un oxymètre de pouls (au doigt ou à l'oreille) on mesure la saturation de l'hémoglobine qui donne une valeur approchante.

Le fonctionnement du poumon peut être altéré par une **asbestose** (fibrose du poumon), des **plaques pleurales** (sur la plèvre pariétale), quand elles sont importantes et mal placées, notamment au niveau du diaphragme par des **épaississements de la plèvre viscérale**, qui se répercutent sur le poumon sous forme de bandes parenchymateuses et d'atélectasies par enroulement.

Pour que le poumon fonctionne bien, il faut qu'il reçoive tout l'air dont il a besoin (on parle de ventilation) et qu'il y

ait assez de vaisseaux capillaires sanguins pour recueillir l'oxygène et relâcher le gaz carbonique (on parle de perfusion).

Or la ventilation et la perfusion diffèrent selon que l'on est en haut ou en bas du poumon : le haut du poumon est mieux ventilé que perfusé et le bas du poumon est mieux perfusé que ventilé.

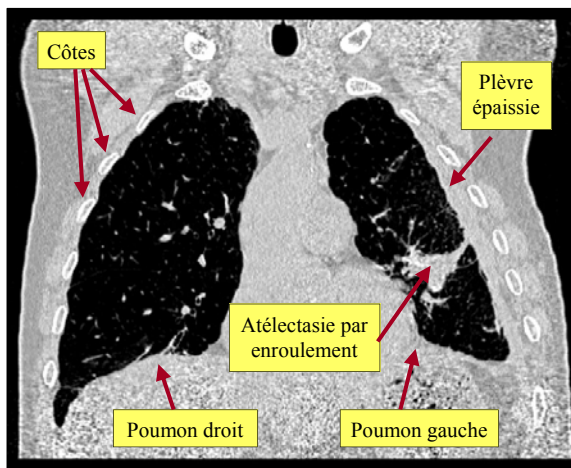
Si les lésions atteignent le bas du poumon, la ventilation peut être mauvaise, avec un déséquilibre du rapport ventilation/perfusion et un passage de l'oxygène dans le sang, qui se fait mal. D'où une baisse du taux d'oxygène dans le sang (hypoxémie).

Aussi, dans un certain nombre d'atteintes liées à l'amiante, les lésions ne vont pas forcément se répercuter d'abord sur la capacité pulmonaire totale (CPT), mais elles vont altérer rapidement le rapport ventilation/perfusion.

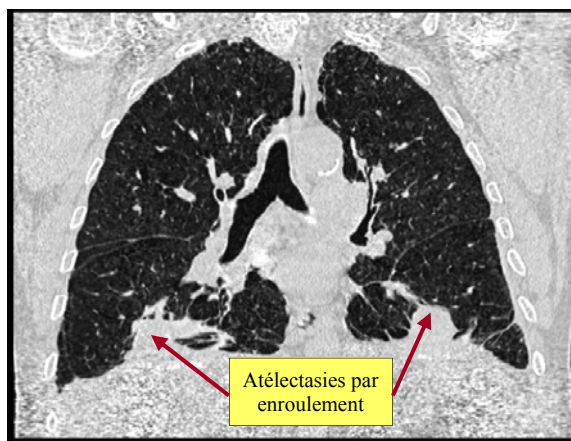
La PaO2 sera alors anormale alors que la CPT pourra être faiblement diminuée, voire normale.

**C'est donc bien dans ce cas la PaO2 qu'il faudra avant tout prendre en compte pour déterminer le taux d'IPP.**

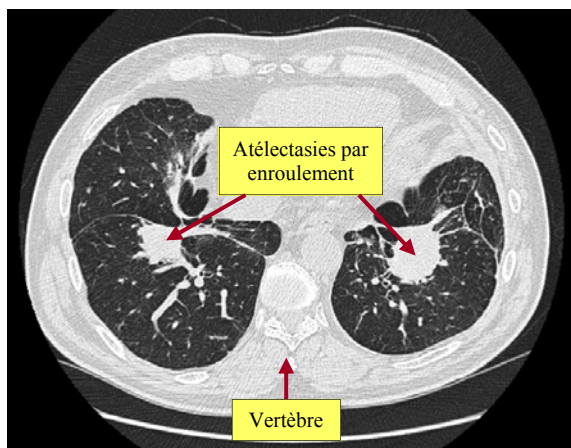
L.P.



**IMAGE N°1 : coupe frontale (région antérieure), fenêtre parenchymateuse** : à gauche, la plèvre est épaissie sur toute la hauteur du poumon. Cet épaississement de plus d'un centimètre de largeur (éloignant, sur l'image, le poumon des côtes) touche la plèvre viscérale et entraîne des répercussions au niveau du poumon à type d'une atélectasie par enroulement.



**IMAGE N°2 : coupe frontale (région médiane), fenêtre parenchymateuse** : deux masses sont attachées au diaphragme (en bas de l'image) de chaque côté. Ce sont des atélectasies par enroulement, répercussions d'un épaississement de la plèvre viscérale sur le poumon, au niveau de la plèvre diaphragmatique.



**IMAGE N°3 : coupe transversale un peu au-dessus du diaphragme, fenêtre parenchymateuse** : la coupe transversale montre que les atélectasies par enroulement sont situées dans la partie médiane du poumon : l'arrière est en bas (on voit une vertèbre en coupe), le devant est en haut, occupé par la partie basse du cœur.